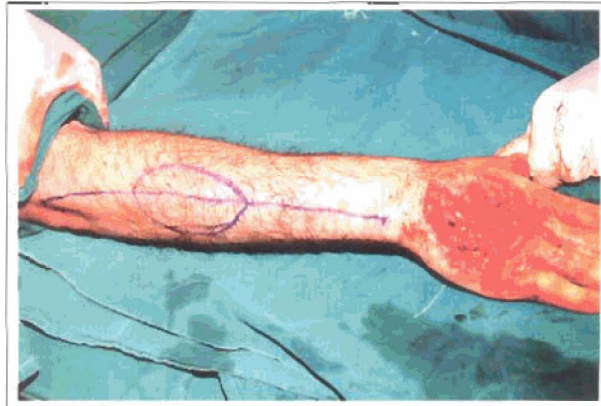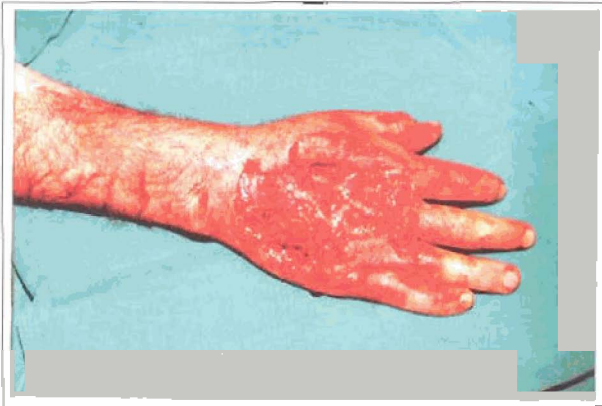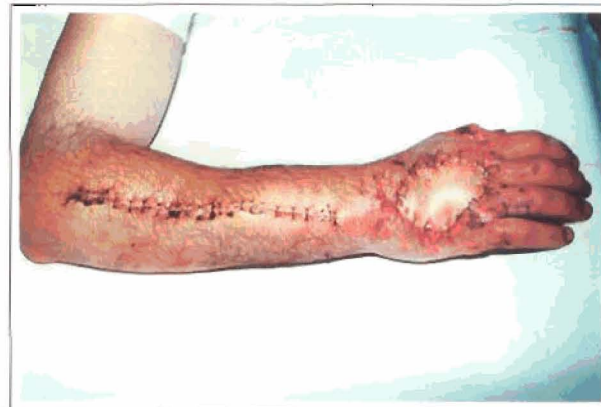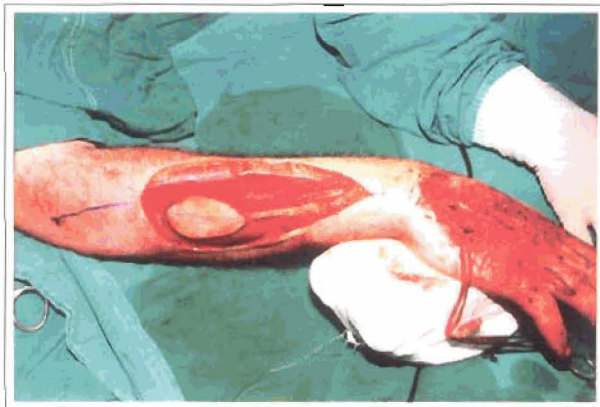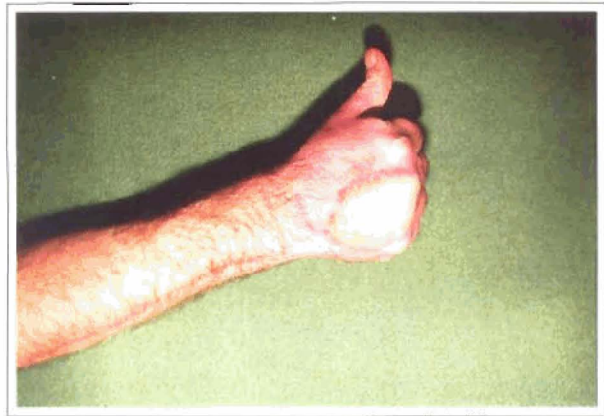


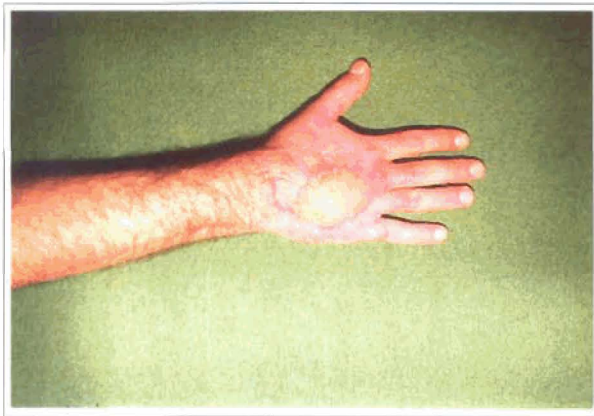Εικ. 1-2. Ο ασθενής Π. Σ. 23 ετών υπέστη τροχαίο ατύχημα με αποτέλεσμα μεγάλο δερματικό έλλειμμα της ραχιαίας επιφάνειας του δεξιού χεριού του και διατομή με ελλείμματα τενόντων. Η άμεση αποκατάσταση των τενόντων με τενόντια μοσχεύματα και η κάλυψη του με αγγειακό δερμοϋποδόριο κρημνό θα μείωνε τη νοσηλεία του και το διάστημα αναπηρίας του. Για το σκοπό αυτό επιλέχθηκε ένας νησιδωτός κρημνός, ο ανάστροφος κρημνός της ραχιαίας μεσοστεύου αρτηρίας. Ο σχεδιασμός φαίνεται στην εικόνα 2.



Εικ. 3-4. Ο κρημνός της ραχιαίας μεσοστεύου αρτηρίας παρασκευασμένος και έτοιμος να μεταφερθεί στη θέση του δερματικού ελλείμματος αφού προηγουμένα αποκαταστάθηκαν οι εκτεινόντες τένοντες. Στην εικόνα 4 η άμεση μετεγχειρητική εικόνα κατά την έξοδο του αρρώστου 3 μέρες μετά το ατύχημα.



Εικ. 5-6. Εικόνες του χεριού 2 μήνες μετά το ατύχημα. Ο αγγειακός κρημνός της ραχιαίας μεσοστέου αρτηρίας έχει δυσκολίες στη παρασκευή του και είναι απαραίτητη η μεγέθυνση κατά την επέμβαση. Η ανατομία της είναι σταθερή και ο κρημνός αξιόπιστος. Η αρτηρία δεν είναι κύριος κλάδος του αντιβραχίου και η θυσία της δεν αποτελεί σημαντικό γεγονός. Το δευτερογενές έλλειμμα κλείνει σε πρώτο σκοπό και δεν προκαλεί δυσμορφία. Η σύσταση και η υφή του δέρματος ταιριάζει περισσότερο στο έλλειμμα σε σύγκριση με το κερκιδικό κρημνό.

ΒΙΒΛΙΟΓΡΑΦΙΑ :

1. Zancolli E. A., Angrigianni C.: Colgajo dorsal de antebrazo (en "isla" con Pediculo de vasos interoseos posteriores). Rev. Asoc. Arg. Ortop Traumatol 1986:51:161-8.
2. Penteadó C. V., Mascuelet A. C., Chevrel J. P.: The anatomic basis of the fascio-cutaneous flap of the posterior interosseus artery. Surg. Radiol Anat. 1986:8:209-15.
3. Mascuelet A. C., Penteadó C. V.: Le Lambeau interosseux posterieur. Ann. Chir. Main 1987:6:131-9.
4. Manchot C. Die Hauarterien des menschlichen Körpers (1898) The cutaneous arteries of the human body. New York: Springer, 1983.